

**Autor**  
Wissenschaftler  
**Status**  
Aktuell  
**Kategorie**  
Untersuchung

# Weichteildarstellung auf Basis von DICOM-Daten dentaler DVT-Geräte

Sami Eletr, Dr. Florian Gebhart, Keyvan Sagheb, Dr. Dr. Florian Guy Draenert

**Die digitale Volumentomografie (DVT) ist ein dentales Bildgebungsverfahren mit wachsender Bedeutung. Doch während die Darstellung von DICOM (Digital Imaging and Communications in Medicine)-standardisierten DVT-Datensätzen insbesondere im Knochenfenster für die Planung implantologischer Eingriffe mit DICOM-basierten Programmen bekannt ist, wurde der Weichteilfensterdarstellung bislang kaum Beachtung geschenkt. In einer retrospektiven Studie untersuchten wir das Potential von DICOM-Datensätzen verschiedener DVT-Geräte bezüglich ihrer Weichteildarstellung in einem üblichen DICOM-Viewer (OsiriX von OsiriX Foundation, CH-Geneva, für Mac-Betriebssysteme von Apple, US-Cupertino).**

## Hintergrund

Die DVT ist ein radiologisches Verfahren mit der Möglichkeit der dreidimensionalen Bildrekonstruktion, welches zunehmenden Einfluss in der Diagnostik zahnärztlicher Fragestellungen einnimmt<sup>[1]</sup>. Schichtbildung und sekundäre 3D-Darstellung bieten einen höheren Informationsgehalt als konventionelle Techniken. Obgleich Kernspintomografie und Ultraschalldiagnostik strahlungsfreie Methoden mit Zukunftspotential sind, stellen Röntengeräte auch im Bereich der Schichtbildung aufgrund ihrer Praktikabilität und Bildqualität den Goldstandard dar.

Neben der Computertomografie (CT) durch den Radiologen steht dem Zahnarzt seit einigen Jahren die dentale Röntgentechnik der DVT, im anglo-amerikanischen Sprachgebrauch CBCT (Cone-Beam-Computertomografie) genannt, offen, welche er nach Erwerb der entsprechenden Fachkunde<sup>[2]</sup> selbst in der eigenen Praxis anwenden kann. Technisch be-

trachtet, stellt die DVT wie die MSCT (Mehrschicht-Spiral-Computertomografie) ein Schichtbildverfahren dar: Ein konusförmiger Röntgenstrahl wird durch ein definiertes Volumen (Zylinder oder Kugel) geführt und hierbei ein Satz Röntgenbilder (bis zu 360 Aufnahmen) erstellt, der anschließend in multiplanare Sekundärrekonstruktionen umgewandelt werden kann. Die meist geringere Strahlenbelastung im Vergleich zur MSCT und die Aufnahmemöglichkeit in der Natural Head Position (NHD) sind wesentliche Vorteile der DVT. Vor allem in der präoperativen Planungsphase schwieriger Implantationen im Kiefer scheint die DVT eine willkommene Alternative zu dem bisherigen Goldstandard MSCT zu sein: Denn die Aussicht der dreidimensionalen Darstellung der präoperativen Situation mit der Chance, durch unterstützende Planungssoftware (z. B. SimPlant von Materialise, B-Leuven) die Operation virtuell vorab zu simulieren, ist insbesondere für den unerfahrenen Chirurgen eine attraktive Perspektive.

Der aus der Radiologie stammende Standard für Datensätze, DICOM, wird auch bei der DVT verwendet. Nach der Aufnahme müssen die Bilder in den standardisierten Datensatz konvertiert werden<sup>[3]</sup>. Dieses Datenformat für Schichtbildungen geht auf eine aktive Konsensusvereinigung für Bildgebung zurück<sup>[4]</sup>. Die verfügbaren DICOM-Viewer wie OsiriX präsentieren jedoch Programme, die für CT optimiert sind<sup>[5, 6]</sup>.

Die technische Spezifizierung von DVT-Geräten erfordert einen Fokus auf die Darstellung von Knochen. CT hingegen stellen alle Gewebearten (Knochen, Organe, Weichgewebe) dar und die Datensätze umfassen alle 4.096 Grauwerte der New Hounsfield-Skala. Aus diesem vollen Informationsumfang an Grauwerten kann das menschliche Auge nur circa 20 Grauwerte zur selben Zeit erfassen<sup>[7]</sup>. Daher werden

Bildgebungen mit dem CT entsprechend der Fragestellung in einem spezifischen Beobachtungsfenster, einem eingeschränkten Bereich der New Hounsfield-Skala, betrachtet.

Es stellt sich die Frage, ob die DICOM-Datensätze von DVT wie jene von CT alle Grauwerte der New Hounsfield-Skala beinhalten. Hersteller von DVT-Geräten geben explizit die Verwendung des Knochenfensters an. Zudem konnte bereits gezeigt werden, dass der DVT NewTom 9000 (NewTom, D-Marburg) nur eine schlechte Darstellung von demineralisiertem Knochen im Remodelling bietet. Dies deutet darauf hin, dass von Weichgewebe keine Bild-daten erfasst werden<sup>[5]</sup>.

## Material und Methoden

Um den Informationsgehalt von DICOM-Datensätzen, die mit DVT-Geräten erstellt wurden, näher zu beleuchten, wurden entsprechende Patientendatensätze von gängigen DVT im Weichteil- und im Knochenfenster eines DICOM-Betrachtungsprogramms untersucht (n=2 pro Gerät). Evaluiert wurden die Geräte: NewTom 9000, NewTom 3G (NewTom), ILUMA™ (IMTEC, D-Oberursel), KaVo 3D eXam (KaVo Dental, D-Biberach). Als Vergleichsbasis diente der MSCT MX 8000 (16-Zeiler) (Philips Healthcare, NL-Best).

Mit der Software OsiriX (Version 2.7.5) erfolgte die Evaluation und Qualitätsbeurteilung anhand multiplanarer Rekonstruktionen im Knochenfenster (Knochenfenster: -450 und +1.050 Hounsfield-Einheiten; Weichgewebefenster: -150 und +200 Hounsfield-Einheiten). Die Auswertung der Bilder fand am Bildschirm eines iMac-Computers (Apple) statt (TFT flat screen 1680 x 1050 pixels; graphic board ATI Radeon X1600 128 MB).

## Ergebnisse

Es zeigte sich zusammenfassend, dass die Grauwerte des Weichteilfensters kaum in den mittels DVT gewonnenen DICOM-Datensätzen enthalten waren. Dies konnte aufgrund der schlechten Bildqualität in diesem Beobachtungsfenster geschlussfolgert werden, wohingegen das MSCT eine gute Weichteildar-

stellung bot. Für die deskriptive Auswertung wurde als Ebene die axiale Schicht in Höhe der Orbita untersucht, da hier sehr viele verschiedene Weichgewebe zu finden sind (kollagenes Bindegewebe, Haut, Nerven, Fettgewebe, Glaskörper, Linse, Muskulatur). Die Darstellung des Knochenfensters war bei allen Geräten einschließlich des MSCT wie erwartet sehr gut und entspricht dem üblichen Darstellungsstandard. Diese Qualitätskontrolle der DICOM-Datensätze erlaubte die Untersuchung im Weichteilfenster.

Der MSCT (Abb. 1) bietet erwartungsgemäß eine sehr gute Weichteildarstellung. Die verschiedenen Gewebe der orbitalen Mittelgesichtsregion werden klar abgrenzbar dargestellt. Die Binnenstruktur und randbildende Feinstruktur ist ebenfalls deutlich erkennbar. Linse, Liquorräume und Hirnstruktur sind ebenso eindeutig abgrenzbar wie die Gewebeanteile im Auge mit Linse, Hornhaut, Glaskörper und Kammern, ebenso die Fasern der Bulbusmuskulatur. Selbiges gilt für Haut und Unterhautbindegewebe.

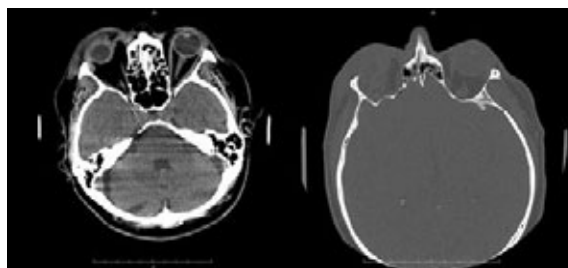


Abb. 1: Goldstandard zur Weichgewebedarstellung: Im MSCT ist eine detaillierte Wiedergabe der Weichgewebesituation möglich. Die Detailwiedergabe setzt sich massiv von der Bildwiedergabe im Weichteilfenster der verschiedenen DVT-Geräte ab.

Im NewTom 9000 (Abb. 2) kann die Orbitalebene nicht als Referenz herangezogen werden, da diese im rekonstruierten Kugelvolumen dieses

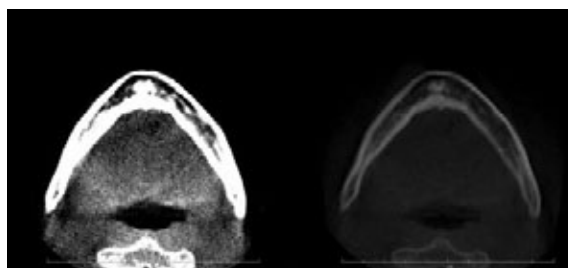


Abb. 2: Kontrastarme Gewebedarstellung mit dem NewTom 9000, die Weichgewebedarstellung lässt den anatomischen Aufbau nicht erkennen.

Gerätes der ersten Generation nicht enthalten ist. Der Unterkiefer mit Mundboden bietet als Alternative ebenfalls zahlreiche Weichgewebearten zur Beurteilung der Abbildungsqualität. Im Weichteilfenster ist der dargestellte Unterkieferknochen überstrahlt abgebildet, die Mundbodenmuskulatur und das umgebende Bindegewebe sind in einem homogenen Grauwert abgebildet und nicht darstellbar. Haut und Bindegewebe sind ebenfalls nicht sichtbar. Eine Weichgewebedarstellung ist somit nicht möglich.

Das Nachfolgemodell des NewTom 9000, NewTom 3G (Abb. 3), bietet zwar ein größeres Rekonstruktionsvolumen, aber keine bessere Visualisierung der Weichteile. Es stellt sich abermals eine Überstrahlung des Bildes ein. Weder Hartgewebestrukturen noch Weichgewebe sind voneinander abzugrenzen. Nur die äußere Silhouette des Kopfes ist zu erkennen.

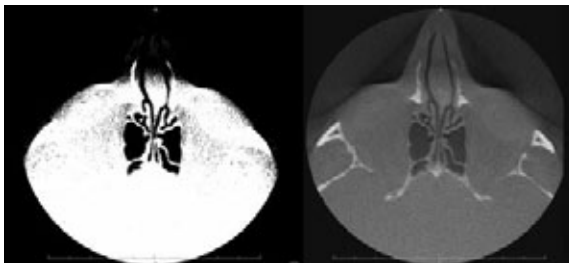


Abb. 3: Das Weichteilfenster bei Nutzung des NewTom 3G ist nicht verwertbar. Anatomische Strukturen lassen sich nur erahnen.

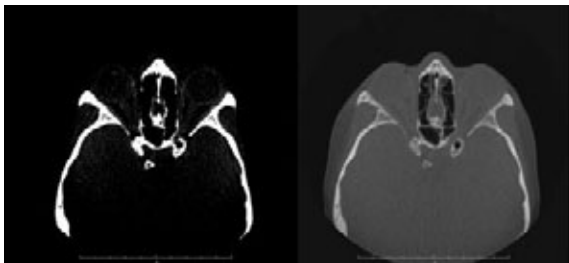


Abb. 4: Das Weichteilfenster bei Nutzung von ILUMA ermöglicht im Bereich des vorderen Mittelgesichtes eine schwache Differenzierung verschiedener Weichgewebe. Eine diagnostische Verwertbarkeit ist aber aufgrund der dennoch vergleichsweise schlechten Qualität in diesem Fenster nicht gegeben. Auch hier ist eine Abgrenzung zum umliegenden Weichgewebe nicht möglich.

Bei Nutzung des DVT ILUMA (Abb. 4) ist im Weichteilfenster eine Differenzierung verschiedener Weichgewebe tendenziell möglich. Jedoch ist die für

eine diagnostische Verwertbarkeit erforderliche Bildqualität nicht gegeben.

Das Weichgewebefenster bei Verwendung des DVT KaVo 3D eXam (Abb. 5) wirkt überstrahlt, sehr grobkörnig und anatomische Strukturen lassen sich nur erahnen, aber nicht definieren. Der dargestellte Knochen ist gut zu identifizieren, wirkt jedoch voluminöser und lässt sich nicht im Detail in seiner Grenze beschreiben.

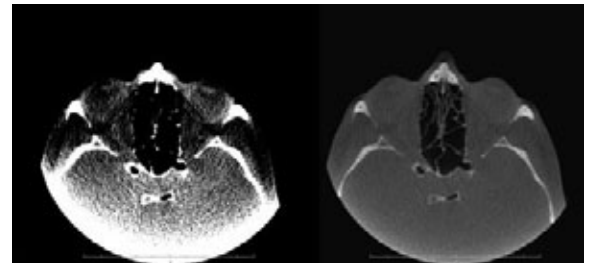


Abb. 5: Die Bildqualität des Kavo 3D eXam lässt keine diagnostische Verwertung zu, die Weichgewebedarstellung ist grobkörnig.

## Diskussion

Es war nicht das Ziel der Studie, einen Vergleich zwischen dem Goldstandard MSCT und der DVT zu führen. Vielmehr motivierte die Erfahrung schlechter Bildergebnisse bezüglich Weichteildarstellung bei der DVT in der Vergangenheit im Verhältnis zum überaus positiven Potential dieses radiologischen Verfahrens hinsichtlich Hartgewebe, diese Studie durchzuführen.

Aus den Untersuchungsergebnissen der DICOM-Datensätze der untersuchten DVT-Geräte lassen sich zwei Aussagen ziehen. Zum einen ist eine gute Darstellung von Hartgeweben im Knochenfenster bei allen DVT-Geräten möglich. Dies entspricht den hinlänglich bekannten Erfahrungen aus der klinischen Praxis<sup>[8, 9]</sup>. Zum anderen enthalten alle untersuchten DVT-Datensätze im DICOM-Format keine dem MSCT adäquate oder auch nur grundlegend verwertbare Weichteildarstellung im entsprechenden Fenster der New Hounsfield-Skala. Die DICOM-Daten neuerer DVT-Geräte deuten zwar auf eine leicht verbesserte Weichteildarstellung hin, dennoch wird die Darstellungsqualität einer CT nicht erreicht. Insgesamt ist bei den mittels DVT erhaltenen DICOM-

Daten zu erkennen, dass die Darstellung im Weichteilfenster sehr kontrastüberbetont im Sinne einer verminderten Graustufendarstellung erscheint. Es muss daher angenommen werden, dass die DICOM-Datensätze aller untersuchten DVT-Geräte im Gegensatz zum MSCT in diesem Grauwertebereich kaum Dateninformationen enthalten und daher der Gesamtdatensatz nicht die volle Hounsfield-Skala, wie von CT bekannt, darstellt.

Es existieren wenige Vorarbeiten zur Darstellung von Hounsfield-Werten und DVT-DICOM-Daten in experimentellen Studien. Eine Arbeitsgruppe untersuchte die Darstellung verschieden dichter Materialien mit dem NewTom 9000<sup>[10]</sup>. Jedoch sind alle Materialien im sehr weiten Knochenfenster erfasst und dies lässt keine Aussage über die Darstellung des Weichgewebes zu. Das Problem der Anwendung von DICOM-Standards in der Zahnmedizin wurde jedoch mehrfach beleuchtet<sup>[3, 11, 12]</sup>. Die Ergebnisse machen zwei Aspekte deutlich: Zum einen muss die an mancher Stelle erwähnte Darstellbarkeit von Weichgewebe durch die DVT kritisch gesehen werden. Zum anderen geht diese Erkenntnis mit dem technischen Aspekt Hand in Hand, dass die üblichen DVT-Geräte praktisch ausschließlich zur Hartgewebediagnostik geeignet sind, da nur eingeschränkte Grauwertbereiche der New Hounsfield-Skala in den DICOM-Datensätzen enthalten sind. Dies korreliert insbesondere mit der Tatsache, dass die Hersteller von DVT-Geräten keine Weichteilfensterdarstellung angeben. Unklar ist, inwieweit ein Radiologe mit seinen spezifischen EDV-Möglichkeiten die Daten einer DVT im Bezug auf Weichgewebe bereits zum gegenwärtigen Zeitpunkt auswerten könnte.

## Fazit

Die gängigen Hounsfield-Werte für das Weichteilfenster der CT (W:350, C:50) sind nicht auf DVT-Geräte anwendbar und ergeben somit keine auswertbaren Bilder. Daher sind Weichgewebe derzeit nicht standardmäßig mit DVT-DICOM-Datensätzen darstellbar. Die DVT ist somit im Gegensatz zur CT als hartgewebeorientierte zahnmedizinische Bildgebung anzusehen. Die dennoch qualitativ geringfügig unterschiedliche Darstellung im Weichteilfenster zwischen den verschiedenen Geräten lässt die Frage

nach einem einheitlichen DICOM-Standard für DVT-Geräte aufkommen. █

## Literaturverzeichnis

<sup>[1]</sup> **Arnheiter, C.; Scarfe, W. C.; Farman, A. G.:** Trends in maxillofacial cone-beam computed tomography usage. In: *Oral Radiology* 22 (2006), S. 80-85.

<sup>[2]</sup> **Danforth, R. A.:** Cone beam volume tomography: a new digital imaging option for dentistry. In: *J Calif Dent Assoc* 31 (2003), S. 814-815.

<sup>[3]</sup> **Samei, E.; Rowberg, A.; Avraham, E.; Cornelius, C.:** Toward clinically relevant standardization of image quality. In: *J Digit Imaging* 17 (2004), S. 271-278.

<sup>[4]</sup> **Kahn, C. E.; Carrino, J. A.; Flynn, M. J.; Peck, D. J.; Horii, S. C.:** DICOM and radiology: past, present, and future. In: *JAmCollRadiol* (2007), S. 652-657.

<sup>[5]</sup> **Draenert, F. G.; Gebhart F.; Neugebauer C.; Coppentrath E.; Mueller-Lisse U.:** Imaging of bone transplants in the maxillofacial area by NewTom 9000 cone-beam computed tomography: a quality assessment. In: *Oral Surg Oral Med Oral Pathol Oral Radiol Endod* 106 (2008), S. 31-35.

<sup>[6]</sup> **Jalbert, F.; Paoli, J. R.:** [Osirix: free and open-source software for medical imagery.] In: *Rev Stomatol Chir Maxillofac* 109 (2008), S. 53-55.

<sup>[7]</sup> **Coolens, C.; Childs, P. J.:** Calibration of CT Hounsfield units for radiotherapy treatment planning of patients with metallic hip prostheses: the use of the extended CT-scale. In: *Phys Med Biol* 48 (2003), S. 1.591-1.603.

<sup>[8]</sup> **Loubele, M.; Maes, F., Schutyser, F.; Marchal, G.; Jacobs, R.; Suetens, P.:** Assessment of bone segmentation quality of cone-beam CT versus multislice spiral CT: a pilot study. In: *Oral Surg Oral Med Oral Pathol Oral Radiol Endod* 102 (2006), S. 225-234.

<sup>[9]</sup> **Scarfe, W. C.; Farman, A. G.; Sukovic, P.:** Clinical applications of cone-beam computed tomography in dental practice. In: *J Can Dent Assoc* 72 (2006), S. 75-80.

<sup>[10]</sup> **Lagravere, M. O.; Fang, Y.; Carey, J.; Toogood, R. W.; Packota, G. V.; Major, P. W.:** Density conversion factor determined using a cone-beam computed tomography unit NewTom QR-DVT

9000. In: Dentomaxillofac Radiol 35 (2006), S. 407-409.


[11] **Farman, A. G.:** Applying DICOM to dentistry. In: J Digit Imaging 18 (2005), S. 23-27.

[12] **Farman, A. G.:** Raising standards: digital interoperability and DICOM. In: Oral Surg Oral Med Oral Pathol Oral Radiol Endod 99 (2005), S. 525-526.

**Sami Eletr**

Mainz, Deutschland

■ 1999-2006 Studium der Medizin und ärztliche Approbation an der Johannes Gutenberg-Universität Mainz ■ seit 2007 Studium der Zahnmedizin an der Johannes Gutenberg-Universität Mainz ■ seit 2007 Wissenschaftlicher Mitarbeiter an der Klinik für Mund-, Kiefer- und Gesichtschirurgie der Johannes Gutenberg-Universität Mainz



**Kontakt**

[eletr@mkg.klinik.uni-mainz.de](mailto:eletr@mkg.klinik.uni-mainz.de)

**Dr. med. dent.  
Florian Gebhart**

München, Deutschland

■ 1997-2002 Studium der Zahnmedizin an der Ludwig-Maximilians-Universität München ■ 2002 Zahnärztliche Approbation ■ 2002 Vorbereitungsassistent bei Dr. Ralf Masur, Bad Wörishofen ■ 2003-2005 Wissenschaftlicher Mitarbeiter an der Klinik für Zahnärztliche Prothetik der Universität des Saarlandes ■ 2005 Promotion ■ 2005-2008 Wissenschaftlicher Mitarbeiter und Assistent an der Poliklinik für Kieferorthopädie der Ludwig-Maximilians-Universität München ■ 2006 Ernennung zum Akademischen Rat ■ seit 2008 Fachzahnarzt für Kieferorthopädie in der Praxis Dr. Dr. Fritsch, Dr. Roloff, Dr. Müller, Kaufbeuren ■ seit 2008 Wissenschaftlicher Mitarbeiter an der



Poliklinik für Kieferorthopädie der Ludwig-Maximilians-Universität München

- Wissenschaftliche Beiträge auf Tagungen diverser Fachgesellschaften im In- und Ausland
- Referent bei DVT-Fachkunde-Kursen

**Keyvan Sagheb**

Mainz, Deutschland

■ 1999-2006 Studium der Medizin und ärztliche Approbation an der Johannes Gutenberg-Universität Mainz ■ seit 2007 Studium der Zahnmedizin an der Johannes Gutenberg-Universität Mainz ■ seit 2007 Wissenschaftlicher Mitarbeiter an der Klinik für Mund-, Kiefer- und Gesichtschirurgie der Johannes Gutenberg-Universität Mainz



**Kontakt**

[sagheb@mkg.klinik.uni-mainz.de](mailto:sagheb@mkg.klinik.uni-mainz.de)

**Dr. med. Dr. med. dent.  
Florian Guy Draenert**

Mainz, Deutschland

■ 1990-1996 Studium der Medizin an der Uni Ulm  
 ■ 1997-2002 Studium der Zahnheilkunde an der Ludwig-Maximilians-Universität München  
 ■ 2002 Zahnärztliche Approbation ■ 2003 Ärztliche Approbation, Promotion ■ 2002-2008 Wissenschaftlicher Mitarbeiter an der Klinik und Poliklinik für Mund-, Kiefer- und Gesichtschirurgie der Ludwig-Maximilians-Universität München ■ 2007 Facharzt für Mund-, Kiefer- und Gesichtschirurgie ■ seit 2008 Wissenschaftlicher Mitarbeiter an der Klinik und Poliklinik für Mund-, Kiefer- und Gesichtschirurgie der Johannes Gutenberg-Universität Mainz ■ Wissenschaftliche Beiträge auf Tagungen diverser Fachgesellschaften im In- und Ausland ■ Referent bei DVT-Fachkunde-Kursen

