

Autor
Anwender
Status
Aktuell
Kategorie
Anwenderbericht

Schön, unauffällig und zeitgemäß

Competence in Implant Esthetics – Einzelzahn-Implantatversorgung mit IPS e.max® ZirCAD

ZTM Rainer Gläser, ZA Tillmann Duffing

Die Zeiten, in denen einzelne Zahnlücken mit einer Brücke bestmöglich versorgt waren, sind vorüber. Mittlerweile definieren fortschrittliche Implantat-Techniken einen neuen Standard. In diesem Beitrag soll aufgezeigt werden, welche funktionellen und ästhetischen Möglichkeiten sich Zahnärzten und Zahntechnikern bieten: die Kombination einer modernen Technologie mit fortschrittlichen, aufeinander abgestimmten Werkstoffen und handwerklichem Können.

Generell möchten Zahnärzte und Zahntechniker erreichen, dass sich der von ihnen gefertigte Zahnersatz möglichst unauffällig in den Restzahnbestand der Patienten integriert. Durch den Einsatz moderner Technologien und Werkstoffe rückt dieses Ziel deutlich näher. Innovative Technologien erlauben mittlerweile Versorgung, die noch vor wenigen Jahren kaum denkbar gewesen sind. Sie haben in weiten Bereichen den Standard bei Restaurationen deutlich nach oben angehoben – wie auch im folgenden Patientenfall.

Patientenfall

Die Patientin hatte Zahn 36 verloren. Auf dem distalen Nachbarzahn befand sich eine insuffiziente Krone. Da der mesial benachbarte Prämolare gänzlich gesund und stabil war, stellte sich die Frage: „Was tun?“. Zweifellos hätten die meisten Zahnärzte noch vor wenigen Jahren nicht gezögert, der Patientin als bestmögliche Restauration eine festsitzende Brückenversorgung anzubieten. Doch inzwischen hat sich bei vielen Behandlern und Patienten die Sichtweise geändert: Das „Opfern“ gesunder Zahnhartsubstanz zugunsten eines Brückenpfeilers wird nicht mehr ohne Weiteres von allen toleriert. Entsprechende Mund-

hygiene vorausgesetzt, sind heute bei Patienten oft Implantate statt Brücken die erste Wahl.

Exakte Planung per Wax-Up

Der Verlust von Zahn 36 im Kauzentrum lässt eine Brückenabstützung auf Zahn 35 kontrovers diskutieren. Die mundhygienischen Verhältnisse der Patientin ließen es durchaus zu, ihr alternativ eine Implantatversorgung vorzuschlagen – welcher sie auch zustimmte. Wie bei jeder implantologischen Versorgung wurde für eine exakte Planung unter Berücksichtigung biologischer und funktioneller Aspekte ein diagnostisches Wax-Up modelliert (Abb. 1). Dieses

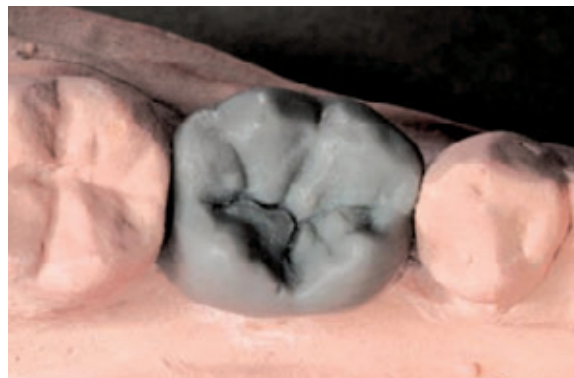


Abb. 1: Anfertigung eines diagnostischen Wax-Up als vorbereitende Maßnahme.

bildet die Grundlage für weitere Maßnahmen, indem es genaue Informationen darüber liefert, wie der Zahn später aussehen soll und an welcher Stelle er sich befinden wird.

Das Wax-Up wurde zunächst doublert, dann wurde die Form mit Gips ausgegossen und nach dem Aushärten wurde eine 0,8 mm starke Tiefziehschiene darüber gezogen. Der Hohlraum der Schablone unter der Kaufläche des Wax-Up wurde mit glasklarem Kunststoff ProBase Cold (Ivoclar

Vivadent, FL-Schaan) aufgefüllt, damit die in zentraler Achse platzierte Messhülse aus Metall innerhalb der Tiefziehschiene fixiert werden konnte (Abb. 2). Die OPG-Messaufnahme zeigt die Messhülse als Referenzgröße zur Bestimmung der vertikalen Knochenhöhe (Abb. 3). Die Aufnahme lässt hier an Zahn 37 distal einen Kronenspalt sowie Sekundärkaries erkennen. Die digitale Vermessung gibt Auskunft darüber, wie viel Knochen letztendlich zur Verfügung steht.




Abb. 2: Eine 0,8 mm Tiefziehschiene fixiert die Messhülse aus Metall.

renzgröße zur Bestimmung der vertikalen Knochenhöhe (Abb. 3). Die Aufnahme lässt hier an Zahn 37 distal einen Kronenspalt sowie Sekundärkaries erkennen. Die digitale Vermessung gibt Auskunft darüber, wie viel Knochen letztendlich zur Verfügung steht.

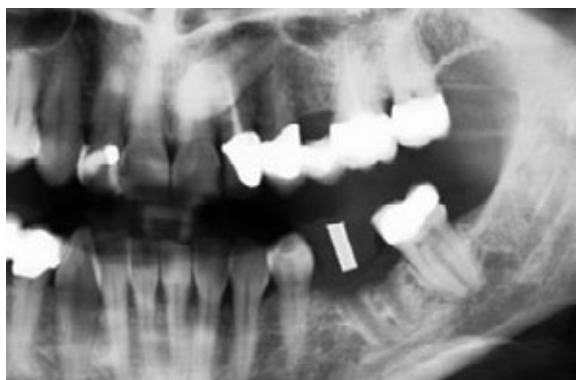

Abb. 3: Die metallene Messhülse als Referenzgröße: Sie verdeutlicht die vertikale Höhe des Knochens.

Anhand dieser Information wurde die Länge des Implantats ausgewählt. Die für die OPG-Aufnahme benötigte Röntgenschablone verliert nach der Aufnahme nicht ihre Existenzberechtigung. Von bukkal wird sie um die Hälfte reduziert und so zur Bohrschablone umgearbeitet. Mit dem Ankörner konnte nun die Implantatposition auf dem Knochen festgelegt werden (Abb. 4). Abbildung 5 zeigt bereits die post-operative Kontrollaufnahme nach der vollendeten Implantation. Von Bedeutung ist hierbei der Sicherheitsabstand des inserierten Implantats zum Nervus alveolaris inferior.

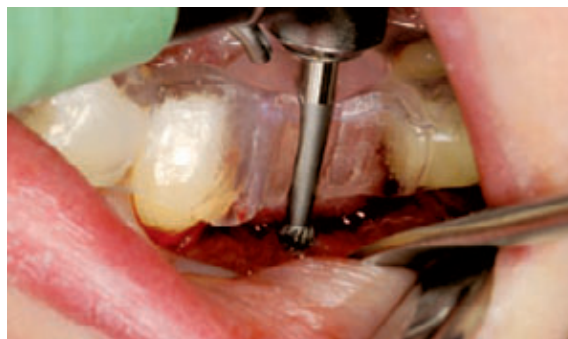

Abb. 4: Verwendung der umgearbeiteten Röntgenschablone.

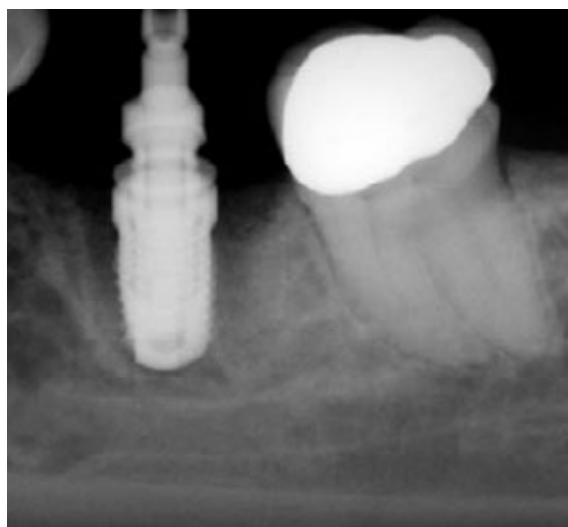


Abb. 5: Intra-operative Aufnahme zur Kontrolle des Sicherheitsabstands von Implantat und Nervus alveolaris inferior.

Üblicherweise liegen anatomische Abutments labial und bukkal tiefer als palatinal / lingual. Im vorliegenden Patientenfall waren die Seitenzähne außergewöhnlich stark nach lingual gekippt, weshalb die Nut des inserierten Implantats von Camlog (D-Wimsheim) nach lingual ausgerichtet wurde (Abb. 6).

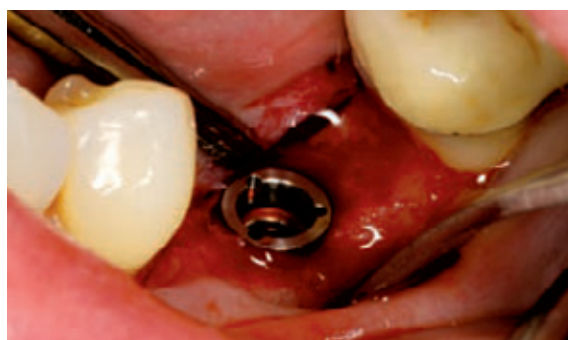

Abb. 6: Improvisiert - die Nut des inserierten Implantats wurde statt nach bukkal nach lingual ausgerichtet.

Das Implantat wird mit der Verschlusschraube verschlossen und die Wunde primär vernäht. Nach zwei Monaten Einheilzeit wird das Implantat freigelegt.

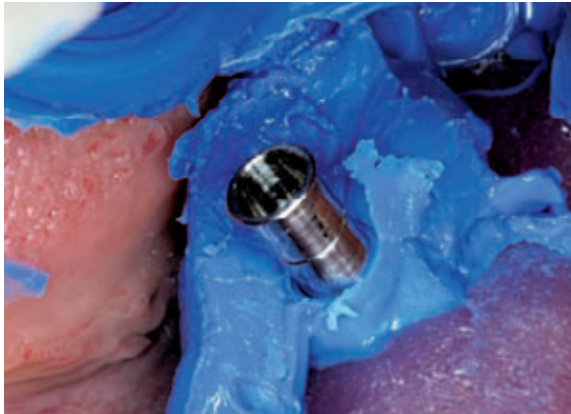

Abb. 7: Herausragen des Abformpfosten aus dem Individuallöffel.

Abbildung 7 zeigt den Abformpfosten während der offenen Abformung mit Virtual Monophase (Ivoclar Vivadent). Im Vordergrund ist der rosafarbene Kunststoff des lichterhärtenden Löffelmaterials (Light Tray) zu sehen. Der Abformpfosten ragt nach okklusal aus dem individuellen Löffel heraus. Nach dem Aushärten des Abformmaterials wurde die Fixierungsschraube des Abformpfostens im Mund gelöst und der Abdruck entformt. Der Abformpfosten verblieb in der Abdruckmasse.

Der Blick in den Löffel zeigt die Abformung des Prämolaren, des Implantats und des beschliffenen natürlichen Zahn 37 mit Stufenpräparation und dargestelltem Emergenzprofil. Dies ist nur mit der Doppelfadentechnik möglich. Hierzu zieht die Helferin den



Abb. 8: Detailaufnahme der Abformung mit offenem Abformlöffel.

zweiten Faden aus dem Sulkus, während der Behandler bei verbleibendem erstem Faden zeitgleich den Zahn mit der Abformmasse umspritzt (Abb. 8).

Für die Erstellung des Provisoriums chairside in der Praxis wurde mit Virtual Putty Fast (Ivoclar Vivadent) ein Abdruck vom Wax-Up-Modell erstellt. Mit Hilfe von Systemp.c&b (Ivoclar Vivadent), einem selbsthärtenden Kompositmaterial, wurden das provisorische Abutment und der natürliche Zahn mit einer provisorischen Versorgung versehen, ausgearbeitet und poliert. So konnte Zahn 37 in der Zwischenzeit nicht aufwandern (Abb. 9). Die direkten Provisorien wurden mit Systemp.cem (Ivoclar Vivadent) eingesetzt, anschließend wurden die Zementüberschüsse entfernt (Abb. 10).

Zirkon statt Metall

Die bukkale Ansicht des Meistermodells zeigt die freigelegte Präparationsgrenze mit der ak-

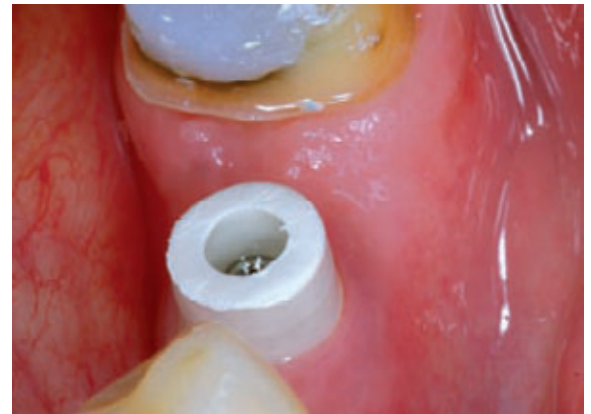

Abb. 9: Detailaufnahme des provisorischen Camlog Abutments.

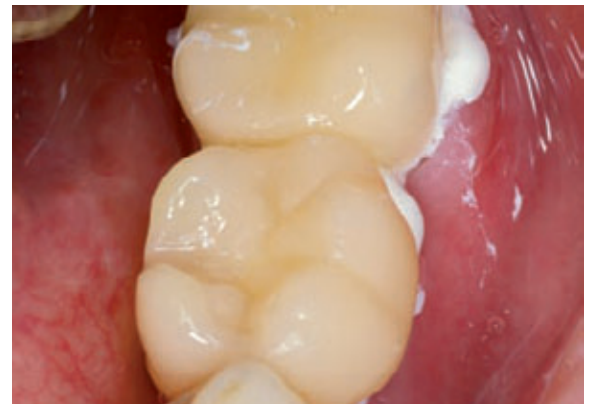

Abb. 10: Befestigung des Provisoriums mit Systemp.cem.

kuraten Präparation an Zahn 37. Das Standard-Abutment ist entsprechend dem okklusalen Platzangebot gekürzt und wurde für den Zahnarzt bukkal mit einem Punkt markiert. Eine solche Markierung bietet dem Behandler eine optische Hilfestellung beim Einbringen des Abutments, damit es weder bei der Einprobe noch bei der definitiven Zementierung zu Positionsverwechslungen kommt (Abb. 11a). Die Zahnfleischmaske ist rund um das Abutment aufgeweitet, wodurch beim Verblenden eine anatomische Form entstehen kann.

Mittels CAD/CAM-Technologie wurden Kapfen aus Zirkoniumdioxid geplant (Abb. 11b). Die vorgesinterterten Yttrium-stabilisierten Zirkoniumdioxid-Blöcke IPS e.max ZirCAD (Ivoclar Vivadent)

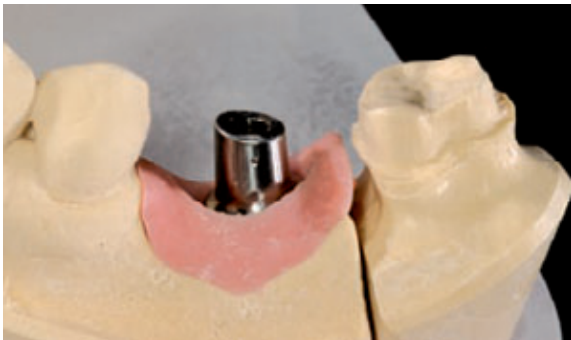

Abb. 11a: Das Standard-Abutment wird gekürzt und bukkal mit einem Punkt markiert.

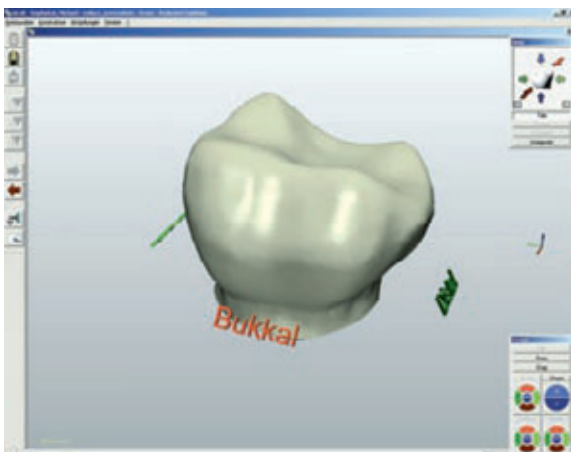


Abb. 11b: Fertigung der Kapfen mittels CAD/CAM-Software.

werden im inLab-System von Sirona Dental Systems (D-Bensheim) verarbeitet und sind für solche Implantat-Suprastrukturen gut geeignet. Mit IPS e.max ZirCAD kann das Metall der Implantatpfosten ab-

gedeckt werden, ohne dass der Helligkeitswert der Restauration absinkt (Abb. 12). Die Gerüste passen gut und besitzen eine gleichmäßige Wandstärke.

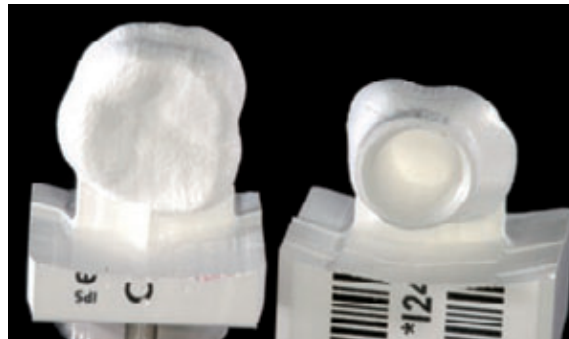

Abb. 12: IPS e.max ZirCAD-Gerüste

In unserem Fall wurde das maschinell geschliffene und gesinterte Zirkoniumdioxidgerüst für die Anlage einer keramischen Schulter präpariert. Auf die so vorbereiteten Kappchen wird zunächst IPS e.max Ceram ZirLiner aufgetragen. Der ZirLiner stellt den Haftverbund zwischen Zirkon und Verblendkeramik her und coloriert das Gerüst. Mit dem Liner-Brand wird die primäre Grundfarbe der Kappchen fixiert.

Eindruck von Tiefe

Nach dem Brand zeigt sich die primäre Grundfarbe der Kappchen. Der ZirLiner kompensiert die Farbe des Zirkoniumdioxids, ohne dass er den Lichtdurchfluss durch die Kappchen blockiert (Abb. 13). Verblendet wurde mit IPS e.max Ceram. Dies ist eine niedrig schmelzende Glaskeramik, die durch die enthaltenen Nano-Fluor-Apatit-Kristalle in ihrer Struktur natürlichen Zähnen ähnelt.

Der Zahnkörper wurde mit Dentin auf die Originalgröße modelliert und anschließend reduziert, bis

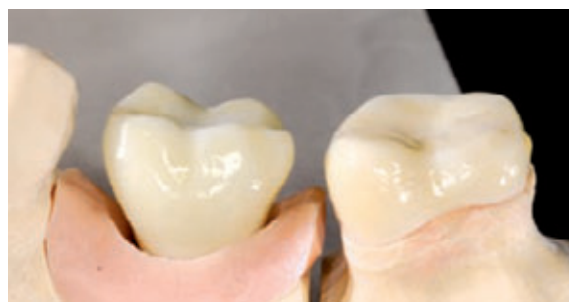

Abb. 13: Der Lichtdurchfluss bleibt auch nach dem Auftragen des Liners erhalten.

er ungefähr zwei Drittel der Schichtstärke einnahm. Dadurch war ausreichend Platz für natürliche Effekte sowie für die Schneide gegeben, zudem wurde eine optische Tiefe erreicht.

Fluoreszenz, Chroma und Lichtstreuung lassen die Kronen nach dem Glanzbrand sehr natürlich wirken. Dann wird die Krone unter Berücksichtigung von Okklusion und Artikulation bearbeitet und – falls nötig – noch ein zweiter Brand durchgeführt. Nach dem Glanzbrand wird die Restauration manuell poliert bis ein seidenmatter Glanzgrad erreicht ist (Abb. 14).

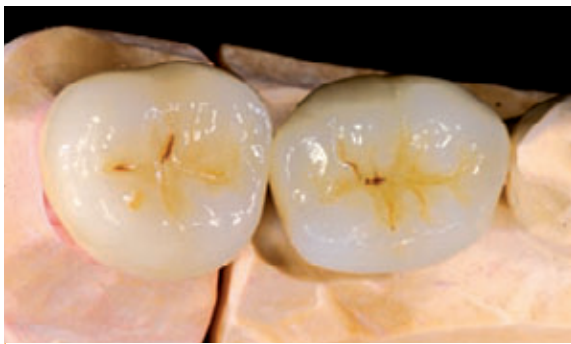

Abb. 14: Nach dem Glanzbrand wird noch einmal manuell nachpoliert.

Am Bedarf orientiert

Vor dem definitiven Einsetzen wurden die Zirkoniumdioxid-Kronen mit Metal/Zirconia Primer (Ivoclar Vivadent) behandelt (Abb. 15). Ein Anätzen von Zirkoniumdioxid ist aufgrund des Fehlens einer Glasphase nicht möglich. Das Abstrahlen des Titan-Abutments oberhalb der Schulter mit 110 µm Aluminiumoxid optimiert die Retention zur Krone. Okklusal wurde das eingesetzte Abutment mit einem Schaumstoffpellet verschlossen. Zahn 37 wurde hier

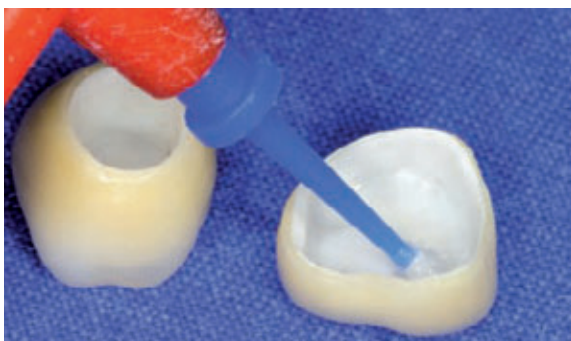

Abb. 15: Vor dem Einsetzen: Behandlung der Kronen mit Primer.

bereits mit Multilink Automix eingesetzt (Abb. 16). Das Material muss zwei Sekunden lang mit Licht angehärtet werden. Anschließend werden die Überschüsse entfernt und 40 Sekunden lang endgehärtet (Abb. 17). Unmittelbar nach dem Einsetzen der

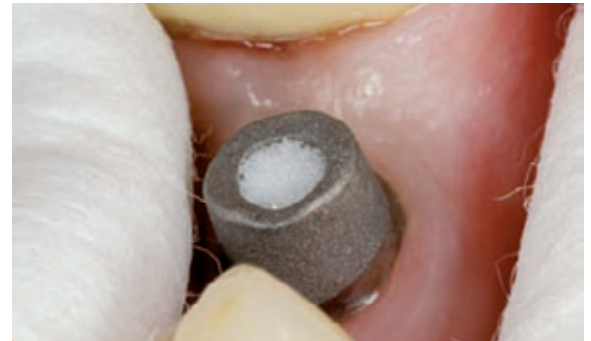

Abb. 16: Abstrahlen des Abutments oberhalb der Schulter und okklusaler Verschluss mit einem Schaumstoffpellet.

Restauration zeigte sich im umschließenden Weichgewebe eine Anämie (Abb. 18). Diese Erscheinung normalisiert sich aber zusehends und ist nach circa fünf Minuten gänzlich verschwunden. Abschließend

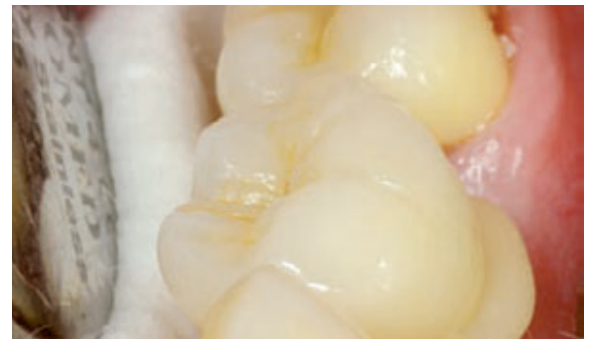

Abb. 17: Überschuss-Entfernung und Endhärtung.

wurde der Patientin die Hygienefähigkeit der neuen Versorgung demonstriert, damit sie mit größenmäßig abgestimmten Interdental-Bürstchen die Interdentalräume sauber halten kann (Abb. 19).

Fazit

Voraussetzung für eine erfolgreiche Implantat-Restauration ist die präzise Planung sowie eine gute Zusammenarbeit zwischen Zahnarzt und Zahntechniker. Mit dem Konzept „Competence in Implant Esthetics“ bietet Ivoclar Vivadent aufeinander abgestimmte klinische und technische Produkte aus einer Hand.

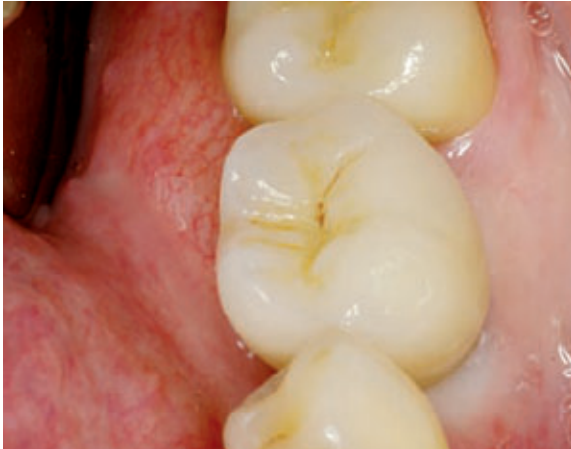

Abb. 18: Vorübergehende Anämie im Weichgewebe nach dem Einsetzen der Restauration.

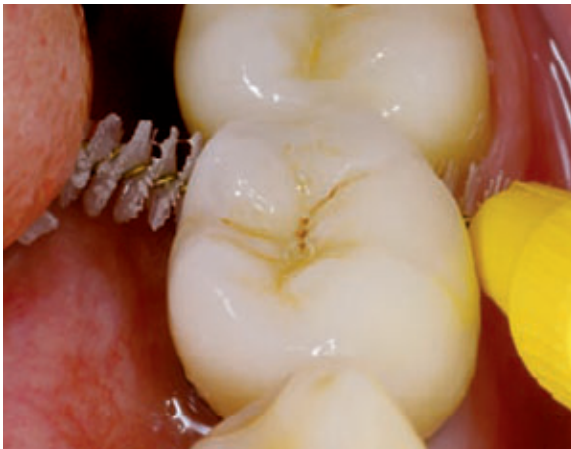

Abb. 19: Testen der Hygienefähigkeit der Versorgung mittels Interdental-Bürstchen.

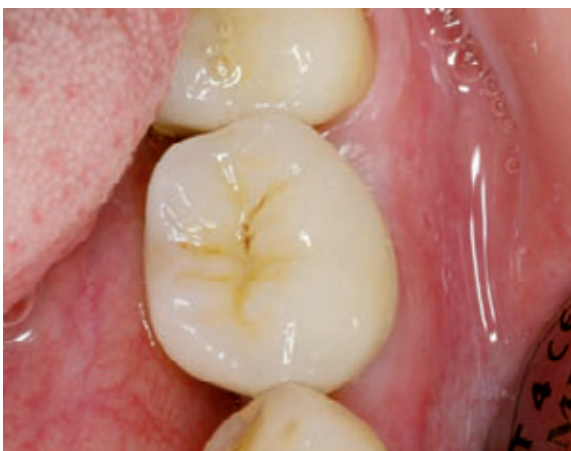

Abb. 20: Endergebnis: Herstellung einer unauffälligen und zeitgemäßen Restauration mithilfe aufeinander abgestimmter Werkstoffe und einer präzisen Konzeption.

Im vorliegenden Fall gab es aufgrund einer exakten Konzeption im Vorfeld keinerlei Unsicher-

heiten bei der Ausführung. Die Patientin wünschte sich eine Restauration ohne Verlust gesunder Zahnhartsubstanz. Sie erhielt eine schöne, unauffällige und zeitgemäße Behandlungsvariante. Moderne Keramikwerkstoffe haben bei der Umsetzung geholfen, sodass letztlich die ästhetischen Vorstellungen der Patientin in die Tat umgesetzt werden konnten (Abb. 20). Die Restauration fügt sich gut in die Zahnreihe ein und besticht durch ihre hohe Lichttransmission und die beeindruckende Farbwirkung. ■

ZTM Rainer Gläser Freiburg, Deutschland



- ab 1992 Meisterschule Freiburg
- 1994-1998 Leiter des prothetischen Labors der Uniklinik Freiburg
- seit 1996 Referent, Kursleiter und Autor, u. a. zum Thema Suprakonstruktionen
- seit 1998 wiss. Mitarbeiter der Zentralen Forschungseinrichtung für Experimentelle Zahnheilkunde, Uni Freiburg
- seit 2002 selbstständiger Zahntechnikermeister
- Autor zahlreicher Publikationen in nationalen und internationalen Medien

Kontakt: r.glaeser@t-online.de

ZA Tillmann Duffing Gernsbach, Deutschland



- 1990-1996 Studium der Zahnheilkunde in Freiburg
- 1997-1999 Assistent in einer kieferchirurgischen Praxis in Rastatt
- seit 2000 eigene Praxis in Gernsbach
- Tätigkeitsschwerpunkte: Implantologie, Parodontologie, ästhetische Zahnheilkunde

Kontakt: info@duffing.de, www.duffing.de